Aus der Chirurgischen Klinik der Universität Heidelberg.
Direktor: Prof. Dr. Wilms.

Zwei geheilte Fälle von Luxatio coxae congenita durch künstliche Nearthrosenbildung mit Pfannendachentwicklung vom Periost und der Gelenkkapsel aus.

Inaugural-Dissertation

zur

Erlangung der Doktorwürde

einer

Hohen medizinischen Fakultät

der

Grossherzoglich Badischen
Ruprecht-Karls-Universität zu Heidelberg

vorgelegt von

Julius Thieme

aus **Zeitz.**

Heidelberg.
Universitäts-Buchdruckerei von J. Hörning.
1913.

Gedruckt mit Genehmigung der medizinischen Fakultät
der Universität Heidelberg.

Dekan: Referent:

Geh. Hofrat Dr. **W. Fleiner.** Prof. Dr. **M. Wilms.**

1913.

Bisweilen sehen wir bei ganz alten Fällen von angeborener Hüftluxation eine Art palliativer Selbstheilung eintreten, indem an anderer Stelle des Beckens eine neue Pfanne entsteht. Es hat sich dann eine Nearthrose gebildet, wie wir solchen häufiger bei traumatischen Luxationen besonders des Humerus und Femur begegnen. Bei der Nearthrosenbildung der traumatischen Luxation resultiert gewöhnlich leidliche Funktionsfähigkeit, während die Heilung durch Nearthrosenbildung nach angeborenen Hüftgelenksluxationen „leider nur eine recht unvollkommene ist, indem sie niemals die Bildung einer neuen tiefen Pfanne erreicht, sondern sie kommt, wenn überhaupt, erst in einem relativ späteren Lebensabschnitt zu Stande und ändert nichts an der pathologischen Lage der Gelenkkörper zu einander“ (Lorenz, Pathologie und Therapie der angeborenen Hüftgelenksluxationen, 1895, S. 41).

Wodurch kommt es, dass Nearthrosenbildung bei traumatischen Luxationen häufiger ist, als bei angeborenen Hüftgelenksluxationen? „Bei allen traumatischen Luxationen kommt es bekanntlich, ausser bei der Kieferluxation, zur Zerreissung der Kapsel, der Gelenkkopf tritt durch den Riss hindurch gegen die benachbarten Muskeln, welche bisweilen ebenfalls zerrissen werden“ (Aschoff, Pathologische Anatomie II, S. 207). Der dislozierte Gelenkkopf reibt nun direkt auf einer knöchernen Unterlage, z. B. dem Schulter-

blatt oder dem Darmbein und „es bildet sich um ihn herum eine Art neues Gelenk (Nearthrose) unter dem Einfluss von Bewegung: das dnrch die Reibung dauernd gereizte Periost produziert einen Knochenrand und an Berührungsstelle selbst Knorpel (analog dem knorpeligen Kallus bei bewegten Frakturen) und das umgebende Bindegewebe verdichtet sich zu einer Kapsel mit synovialisartiger Innenschicht; so wirkt die Funktion in hohem Masse formbildend“ (Aschoff, Pathologische Anatomie II, S. 207).

Dagegen findet bei den angeborenen Hüftgelenksluxationen nur bei ganz vereinzelten und älteren Fällen erst ein allmähliches Durchscheuern der Kapsel statt, da die Kapsel ja erstens stets ausgezogen und zweitens mit dem zunehmenden Alter immer derber und fester wird (Haudeck, Grundriss der orthopädischen Chirurgie). Auch v. Volkmann wies in einem Referate darauf hin, dass die Plastizität des Periostes und Knochens bei traumatischen und sogenannten spontanen Luxationen eine viel grössere sei, als bei der angeborenen Verrenkung, bei welcher der in seiner verdickten, fibrösen Pfanne rollende Kopf gegen das unterliegende Darmbein einen entsprechenden Reiz nicht auszuüben vermag (nach Lorenz, Pathologie und Therapie der angeborenen Hüftgelenksluxationen). Kommt es nun zu dem seltenen Durchscheuern der Kapsel bei angeborener Hüftgelenksluxation, so kann sich eine Nearthrose bilden. Infolgedessen erfährt das Bein zwar eine Verkürzung, aber wenn seine Funktion sonst gut ist, wird man diesen Übelstand gern in Kauf nehmen.

Es soll nicht unerwähnt bleiben, dass „in jedem älteren Falle von congenitaler Luxation eine neue und was ihre Form anbelangt, vollkommen tadellose, d. h. mit dem Kopf absolut congruente Pfanne entsteht;

allein diese Pfanne ist keine knöcherne, sondern eine fibröse und wird von der Kopfkappe der verdickten Kapsel“ (die ist ja erhalten) gebildet. Diese fibröse Pfanne hat zwar auch einen knöchernen Anteil, allein dieser liegt nicht in ihrer Kuppel, wo er als unnachgiebiger Widerlager des Kopfes zu fungieren hätte sondern wird von dem mehr seitenwandständigen Darmbein gebildet, welches durch das Periost und die Gelenkkapsel von dem Schenkelkopf gebildet ist. Der Kardinalfehler dieser fibrösen Pfanne, ihre Nachgiebigkeit, wäre beseitigt, wenn es gelänge dieselbe in ihrer ganzen Dicke, namentlich an ihrer Kuppel zur Verkalkung zu bringen. Leider kann dies weder auf künstlichem Wege erreicht werden, noch hat man beobachtet, dass die Natur spontan völlig damit zu Stande gekommen wäre. Ein durch traumatische Periostreizung gebildeter flacher Knochenwall säumt günstigen Falles die obere Peripherie der Pfannendelle ein und trägt zu ihrer Vertiefung bei“ (Lorenz, Pathologie und Therapie der angeborenen Hüftluxationen).

Von ähnlichen Erwägungen aus wurden schon mehrere Verfahren angegeben, um eine brauchbare neue Pfanne zu bilden oder die alte Pfanne, die ja nach der Theorie von Ammon-Grawitz-Dollinger bei der angeborenen Hüftgelenksluxation infolge Entwickelungshemmung zu flach geblieben sein soll, durch Periostreizungen am Pfannenrande zu vertiefen. So machte Hüter den Vorschlag, nach Resektion des Kopfes Periostlappen vom Darmbein und Femur abzuschlagen und beide zu vernähen, um eine feste Nearthrose zu bilden, es wurde aber diese Operation nie ausgeführt. De Paoli und Israel nagelten resp. nähten den Schenkelkopf an dem Darmbein an, um ihm einen festen Halt zu geben, erzielten aber keine

günstigen Resultate. König schlug vor, eine Knochenleiste zu bilden und schlug einen Periostknochenlappen herunter, der das obere Femurende überdachen sollte, jedoch zog er den Vorschlag wieder zurück. Gussenbauer und Schoenborn versuchten Modifikationen dieser Methode. „In einem dem König'schen prinzipiell nicht unähnlichen Verfahren befestigten Girand und nach ihm Garnier den abgemeisselten grossen Trochanter am Darmbein oberhalb des Schenkelkopfes und an diesem selbst durch Silbernähte". Und um den Pfannenrand selbst durch Periostreizung zu erhöhen, gaben Karewsky, Gussenbauer, Bayer und Witzel das Einschlagen einer Anzahl Nägel am oberen Pfannenrande an; diese pallisadenartig angeordneten Nägel sollten das Herausgleiten des Kopfes über den oberen Pfannenrand verhindern und zugleich Periostreizung bewirken. Anfügen liessen sich noch der Vollständigkeit halber die Versuche, die gemacht sind, um Reluxation des Kopfes aus der Pfanne zu verhindern. „Die Méthode sclérogène von Lannelongue: Lannelongue hat versucht nach möglichster Extension der Extremität durch rings um den Kopf wiederholt ausgeführte Einspritzung von 10% Chlorzinklösung ein derbes Gewebe zu erzielen, das als Stütze für den Kopf dienen sollte" (Hoffa, Lehrbuch der orthopädischen Cirurgie). Nach Hoffas Erfahrungen hatte jedoch diese Methode keine dauernden Erfolge zu verzeichnen. (Nach Joachimsthal, Handbuch der orthopädischen Chirurgie; Bade, Die angeborene Hüftgelenksverrenkung; Hoffa, Lehrbuch der orthopädischen Chirurgie).

Nun ist im letzten Jahre hier in der Heidelberger Klinik bei Herrn Professor Wilms ein Fall vorgekommen, den man ansehen kann als ideale Nearthrosenbildung im Sinne der oben von Lorenz als Bedingung

aufgestellten Forderung, es müsse auch der Teil der Kapselpfanne, die die Kuppel des Gelenkes darstellt, verknöchert sein.

Derselbe Fall wurde am 12. Dezember 1911 von Herrn Privatdozent Dr. B. Baisch im naturhistorisch-medizinischen Verein zu Heidelberg vorgestellt.

Die Veröffentlichung dieses Falles dürfte weitere Kreise interessieren, zumal unseres Wissens noch kein derartiger Fall schon früher am Lebenden diagnostiziert und infolge eines operativen Eingriffes entstanden ist, denn die bisherigen veröffentlichten Fälle von Guérin, Sédillot, Pravaz, Vrolik u. A. berichten nur von „Knochenwällen", deren Bildung stattfand nach Kapseldurchreibung durch den Kopf. Nur eine von Gurlt gemachte Beobachtung könnte in Parallele gestellt werden zu unserem Falle und soll daher besonders hervorgehoben werden. Gurlt fand an der Leiche einer 40jährigen Frau mit doppelseitiger, angeborener Hüftluxation „nach aussen und oben von jeder Pfanne Ablagerungen von Knochen, von denen namentlich die auf der linken Seite ungefähr die Gestalt einer menschlichen Ohrmuschel hatte, mit nach aussen und unten gerichteten breiterem Teil; sie begann an der Spin. il. ant. inf. und verlief nach unten und aussen bis 1/4 Zoll von der Incisura ischiadica major entfernt" (nach Lorenz, Pathologie und Therapie angeborener Hüftgelenkverrenkungen).

Um nun das Wesentliche von unserem noch genau darzulegenden Fall vorwegzunehmen: es handelte sich um eine irreponible angeborene Luxation eines 10jährigen Mädchens. Auch ein blutiger Repositionsversuch war erfolglos geblieben, der Kapselschlauch war völlig verwachsen und zeigte kein Lumen mehr, die Kapsel selbst war mit Bindegewebe überwachsen. Zur Reposition hatte man versucht, durch Ablösen der binde-

gewebig verdickten Kapselpartien den Kopf zu mobilisieren, was jedoch nicht gelang. Die Wunde wurde geschlossen und Extension angewandt. Nach vier Wochen ersah man aus dem Röntgenbild, dass sich oberhalb der neuen Pfannenbildung, die bei der ersten Aufnahme sich als ganz flach erwiesen hatte, ein knöchernes Dach, gleichsam ein Henkel am Darmbein gebildet hatte (siehe Abbildungen). Als Beweis für den funktionellen Erfolg sei hier nur angegeben, dass das Trendelenburg'sche Phänomen, das zuerst stark positiv war, jetzt negativ ist. Das durchaus Neue bei diesem Falle ist, dass diese enorme Pfannendachbildung nicht auf funktioneller Grundlage entstanden ist, sondern infolge eines chirurgischen Eingriffs und zwar an einer neuen, nicht der anatomisch-physiologischen Pfanne. Ein II. Fall, wo diesen Bedingungen wie beim I. vorlagen, wurde später auf Grund der gemachten Erfahrung ebenso behandelt, brachte jedoch keinen genau so vollkommenen funktionellen Erfolg, aber wesentliche Besserung ist unverkennbar. Im Röntgenbild ist auch hier eine Pfannendachbildung, allerdings eine schwächere zu konstatieren (siehe Abbildung).

Fall I.

Krankengeschichte Nr. 2043, 1911.

Ludwina B., 10jährig, Landwirtskind aus B.

Beginn der Behandlung: 24. VII. 1911.

Ende der Behandlung: 23. IX. 1911.

Klinische Diagnose: Luxatio coxae congenita sinistra.

Anamnese: Eine Cousine (Tochter des Vaterbruders) hat doppelseitige Luxatio coxae cong. (Mechthilde B.). Über Geburtsverlauf des Kindes ist nichts besonderes bekannt. Mit 4 Jahren kam die Patientin

wegen ihrer Luxatio in Behandlung von Professor Jordan, es wurden mehrfache Repositionen und Gipsverbandbehandlungen vorgenommen. Nach der Behandlung kein Dauererfolg. Die Eltern konnten sich nicht entschliessen, weiter mit dem Kind etwas vornehmen zu lassen, bis sie jetzt nach ca. 5 Jahren auf ärztlichen Rat die Klinik hier aufsuchten.

Status: Mittelgrosses, gesundes Kind. Keine Missbildungen. Innere Organe o. B. Linkes Bein in toto schwächer als rechtes. Gang ist stark nach links hinkend. Das Becken fällt, wenn rechtes Bein Standbein, sehr stark rechts herunter. (Trendelenburg ausgesprochen positiv). Im Liegen ist linkes Bein etwas auswärts rotiert.

Rechtes Bein (Dist. spin. ill. sup. mall. ext.) 73 cm.
Linkes „ „ „ „ „ „ „ 67 cm.
Mithin Verkürzung des linken Beines um 6 cm.

Trochanter steht 5—6 cm über der Roser-Nelaton'schen Linie. Bei Zug und Druck verändert sich der Trochanterstand nur wenig. Beweglichkeit des Beines, Flexion, Adduktion und Innenrotation ist unbehindert, dagegen ist Abduktion stark behindert.

Röntgenbild: ergibt Kopf hoch über Pfanne stehend, er ist aber gut gebildet. Pfanne sehr flach.

Therapie: 26. VII. I. Repositionsversuch (Dr. Baisch) unter Aethernarkose. Keine weiteren Vorbereitungen zuvor. Dehnung und Einreissung der Adduktoren, bis jede Spannung verschwunden ist. Dann wird durch vertikalen Zug und Innenrotation der Kopf auf den hinteren Pfannenrand gebracht. Übergehen in forcierte Abduktion über eine Rolle, die unter den Trochanter gelegt wird. Kopf ist jedoch nicht nach vorne zu bringen. Auch bei Bauchlage, forcierter Abduktion und Druck auf den Trochanter gelingt es nicht, den Kopf nach vorne zu bringen.

Nach 1stündigem vergeblichen Bemühen wird ein Gipsverband in Abduktion von 90° in möglichst guter Stellung angelegt.

2. VIII. 11. II. Repositionsversuch (Dr. Krall) misslingt gleichfalls.

22. VIII. 11. Operation (Prof. Wilms). Längsschnitt vorn lateral von den Gefässen. Der Kopf wird freigelegt, indem die Kapsel eröffnet wird. Die Pfanne ist ausgefüllt. Um den Kopf jetzt über den hinteren Pfannenrand herüberhebeln zu können, wird der Ansatz der Kapsel am Pfannenrand mehrfach eingeschnitten, speziell auch am oberen Pfannenrand und dort noch durch stumpfe Hebelwirkung die Kapsel nochmals gerissen. Es gelingt jedoch nicht, den Kopf auf die Pfanne zu verlagern, daher wird zunächst die Wunde wieder geschlossen, um einige Zeit Extension einzuschalten. Nach Rückgang des starken Hämatoms, das aufgetreten war, bemerkt man im Röntgenbild, dass sich oberhalb der neuen Pfanne ein knöchernes Dach gebildet hat. Der Gang ist wesentlich gebessert.

23. IX. 11. Entlassen.

21. XI. 11. Wiederuntersuchung: Wunde geheilt. Bein ist etwas nach aussen rotiert. Bein kann in Mittelstellung gebracht werden. Innenrotation und Abduktion vermindert. Trendelenburg links positiv. Verkürzung des linken Beines 4 cm, Trochanterstand $4^1/_2$ cm über der Roser-Nélaton'schen Linie.

Gang noch etwas hinkend, aber viel weniger als früher. Der Kopf verschiebt sich dabei nicht nach oben, sondern hat in einem Knochenlager am Becken festen Halt.

Röntgenbild: Oberhalb der neuen Pfanne sieht man deutlich das neugebildete knöcherne Dach.

8. I. 13 Wiederuntersuchung: Patientin kann jetzt 4 Stunden ohne Ermüdung gehen. Die Eltern sind mit dem jetzigen Erfolg sehr zufrieden. Patientin trägt eine Einlage im linken Schuh, um die Verkürzung des Beines auszugleichen. Ihr Gang ist wenig hinkend, aber nicht watschelnd. Das Trendelenburg-sche Phänomen ist noch schwach positiv. Da der Kopf sich nicht in der natürlichen Pfanne befindet, sondern darüber, sind die Glutaeen noch zu lang, woraus sich das positive Tendelenburg'sche Phänomen erklärt. Am Gang jedoch merkt man, dass der Schenkelkopf einen festen Halt an einem harten Widerlager haben muss. Linkes Bein ist beim Gehen wenig auswärts rotiert, während es beim Liegen Innenrotation zeigt. Umfang des Oberschenkels (Mitte) beiderseits 42 cm.

Beinlänge links 74 1/2, rechts 78 1/2 cm (Spin. ilia. sup. mall. ext.). Trochanterstand links 4 1/2 cm über der Roser-Nélaton'schen Linie. Trochanter auf Zug und Druck kaum verschieblich. Gute Abduktions- und Rotationsmöglichkeit im Hüftgelenk. Keine Schmerzen beim Gehen, nur geringe Schmerzempfindung beim Druck auf das Pfannengebiet und bei starker Beugung im Hüftgelenk.

Röntgenbild: zeigt wieder deutlich die neue starke Pfannendachbildung (siehe Abbildung).

Fall II.

Krankengeschichte Nr. 3152, 1911.
Luise F., Taglöhnerkind aus J., 6 jährig.
Eintritt 24. XI. 11.
Austritt 12. II. 12.
Klinische Diagnose: Luxatio coxae cong. duplex.

Anamnese: Geburt normal, ohne Kunsthilfe. Kein ähnliches Leiden in der Familie. Kind lernte mit $1\,^1/_2$ Jahren laufen. Schon bald danach bemerkte man Hinken. Der Arzt stellte auch die Diagnose und riet Behandlung, jedoch wurde aus Angst von den Eltern der ärztliche Rat bis heute nicht befolgt.

Status: Kräftiges derbknochiges Mädchen. Beim Stehen starke Lordose. Beim Gehen starkes Watscheln. Beiderseits stark positiver Trendelenburg. Beim Liegen ist in beiden Hüftgelenkspfannengegenden kein Kopf zu fühlen. Die Köpfe sind beiderseits hoch auf der Beckenschaufel zu fühlen. Der Trochanter steht beiderseits 6 cm über der Roser-Nélatonlinie, bei Zug auf etwa 4 cm fallend, bei Druck auf 7 cm steigend. Im Ganzen ist die Beweglichkeit eingeschränkt. Bei Rotation ist leichte Krepitation zu fühlen.

Beweglichkeit: Beine in Mittelstellung Abduktion und Aussenrotation behindert. Abduktion und Innenrotation eher etwas grösser als normal. Flexion unbehindert, normal.

Röntgenbild: zeigt beiderseits Luxation. Köpfe stehen hoch über dem Y-Knorpel in neugebildeten Pfannen. Die alten Pfannen sind sehr flach.

Therapie: 14. VI. 11 Reposition (Chloroform, Aether-Narkose).

1) Keine Vorbereitung.

2) Rechts Dehnung der Adduktoren und teilweise Einreissung durch starke Abduktion und axillare Flexion. Versuche der Reposition über den unteren Rand misslingen, daher Bauchlage und starke Hyperabduktion unter Druck auf den Trochanter. Dadurch kommt der Kopf nach vorne, sodass in Rückenlage dann die Reposition gelingt. Jedoch tritt sehr leicht Reluxation ein, schon bei Verminderung der horizontalen Abduktion um wenig Grade, und zwar reluxiert

der Kopf ohne stärkeren Ruck über den hinteren Rand.

3) Links gelingt nach Dehnungen und Myorrhexis der Abduktoren die Reposition leichter als rechts über den hinteren Rand bei vertikaler Traktion und bei Abduktion. Der Halt des Kopfes ist gut. Reluxation erfolgt erst bei fast vertikaler Stellung und bei 60° Abduktion mit starkem Ruck.

4) Gipsverband in 90° horizontaler Abduktion.

30. VI. 11. Es war sehr starke Hämatombildung eingetreten. Nach Besserung desselben zeigte das Röntgenbild links gute konzentrische Einstellung. Rechts Reluxation nach oben, daher: Entfernung des Gipsverbandes rechts. Nochmalige Reposition, die ohne stärkeren Ruck leicht gelingt, ebenso leicht aber reluxiert. Gipsverband in Hyperabduktion und ca. 10° axillarer Abduktion.

28. VII. Gipsverbandabnahme. Links sehr gute konzentrische Einstellung. Rechts ist der Kopf weiter von der Pfanne entfernt und steht etwas höher. Schmerzen bei Bewegungen im rechten Hüftgelenk.

23. IX. Gipsverband gut erhalten, Stellung beiderseits gut. Links etwas Steifigkeit beim Strecken. III. Gipsverband beiderseits 75—80° Abduktion. Verminderte Horizontallage.

25. XI. Gipsverbandabnahme, der Kopf steht links sehr gut konzentrisch, rechts führt die Achse des Femur mehr gegen die Spina. Der Kopf ist weniger deutlich zu fühlen.

Röntgenbild ergibt links konzentrische Einstellung. Kopf tief in der Pfanne stehend. Rechts steht der Kopf weit vom Pfannengrund entfernt und am oberen Rande der Pfanne. Er ist auch anscheinend stark deformiert.

2. XII. 11. In Narkose nochmaliger Versuch, den Kopf besser zu stellen, gelingt nicht. Der Kopf hat gar keinen Halt, man kann ganz abnorme Drehbewegungen ausführen. Dabei ist ziemlich starkes Reiben zu fühlen, aber kein Springen des Kopfes mehr.

6. XII. 11. Röntgenbild ergibt eine neugebildete Pfanne, der Kopf ist gänzlich atrophisch.

8. XII. 11. Operation Prof. Wilms (Chloroform-äther-Narkose). Einschnitt vorn. Durch die Verdrehung des Schenkels sind die Gefässe ganz lateral verlegt. Laterial von der Art. femoralis wird auf den Kopf eingegangen. Vom oberen Rand der neugebildeten Pfanne wird ein Stück abgeschnitten. Die Kapsel wird mehrfach inzidiert, das Periost oberhalb des Kopfes abgelöst, um den Pfannenrand zu erhöhtem Wachstum anzuregen. Naht. Streckverband für 2 Tage.

14. I. 12. Da immer noch starke Aussenrotation vorhanden ist, wird die Beinstellung durch Heftpflasterzug korrigiert. Von Gehversuchen wird zunächst Abstand genommen, da der Oberschenkel dick nnd schmerzhaft wird.

12. II. 12. Komplikation durch Angina. Sitz und Gehübungen haben nur wenig Erfolg.

18. II. 12. Entlassen mit der Weisung an die Eltern, recht fleissig mit dem Kind zu üben.

25. IV. 12. Wiederuntersuchung. Kind geht mit gespreizten Beinen. Links Abduktion von 30° Aussenrotation, Kopf hier in der normalen Pfanne. Rechts keine Abduktion, etwas Aussenrotation. Kopf steht rechts über der normalen Pfanne. Trendelenburg schwach positiv.

Röntgenbild ergibt schwache Knochenkappenbildung.

11. I. 13. Wiederuntersuchung: Kind geht nicht mehr mit gespreizten Beinen, hinkt aber nach links.

Rechtes Bein 58 cm (Spin. iliac. mall. ext.)
Linkes „ 59 „ „ „ „ „
Trochanterstand links 1 1/2 cm über R.-N.-L.

Trendelenburg bei Stand auf rechtem Bein noch angedeutet positiv, doch sinkt das Becken nicht unter die Horizontale. Die Glutaealmuskulatur ist auffallend schlaff im Gegensatz zu der straffen kräftigen Oberschenkelmuskulatur. Linkes Bein steht etwas aussenrotiert. Linkes Bein sehr gut beweglich. Rechtes ebenfalls gute Beweglichkeit. Flexion und Rotation können nicht ganz so ausgiebig wie links ausgeführt werden.

Röntgenbild ergibt wieder die relativ geringe Pfannendachbildung (siehe Abbildung).

Um nochmals ein Resumé der eben angeführten Fälle in ihrem Wesen zu geben: Es gelingt bei stark verdickter und mit dem Kopf verwachsener Kapsel durch Periostreizung und Inzisionen der Kapsel die Bildung eines knöchernen Widerlagers für den Femurkopf zu schaffen, indem wohl vom Periost aus die Kapsel verknöchert, und dadurch eine Heilung zu erzielen.

Wie die genauen anatomischen Verhältnisse liegen, lässt sich allerdings nicht mit Sicherheit sagen.

Bei dem von Gurlt beobachteten Falle, der früher schon erwähnt wurde, fanden sich nach aussen und „oben von jeder Pfanne Ablagerungen von Knochen . . .“ Der Ausdruck „Ablagerung von Knochen“ lässt nicht darauf schliessen, welche anatomische Grundlage hier vorlag, es ist wohl am ersten anzunehmen, dass die Ablagerungen direkt vom Periost des Darmbeines ausgegangen waren.

Lorenz erwähnt auch die Bildung einer neuen Pfanne, und „dass sie keine knöcherne, sondern eine fibröse sei“, sie ist also nicht identisch mit einer physiologischen Pfanne, was ja eigentlich selbstverständlich ist, wenn man an die entwickelungsgeschichtliche Bildung der Pfanne denkt. Lorenz fährt dann fort, „sie (die Pfanne) wird von der Kopfkappe der verdickten Kapsel gebildet, welche eventuell nach Erlangung einer faserknorpligen Beschaffenheit, ja durch stellenweise Verknöcherung eine gewisse Persistenz ihrer Form und grosse Widerstandsfähigkeit erlangen kann“. (Lorenz, Pathologie und Therapie der angeborenen Hüftgelenksverrenkungen, S. 44).

Bei uns lässt das enorm weit und so kappenartig den Kopf umfassende Dach mit grosser Wahrscheinlichkeit an eine Verknöcherung des oberen Kapselteiles denken. Denn man kann sich wohl vorstellen, dass durch die Kapseleinschnitte es zur hyalinen Degeneration des Bindegewebes vor allem der fibrillären Substanz gekommen, die dann vom Periost aus verknöchert ist. Wir hätten es also primär mit Bildung „von falschem Knochengewebe“ zu tun, das jedoch zu echtem Knochen umgewandelt werden kann: „unter Neubildung von Zellen und Gefässen wird der Kalkherd vaskularisiert und mit Markräumen versehen, also teilweise aufgelöst; von den Markräumen aus bilden die jungen Zellen echten Knochen auf den Resten des verkalkten Bindegewebes: der vorhandene Kalk wird wahrscheinlich von dem knochenbildenden Gewebe verwendet“ (Aschoff I, 477). Dass die Blutung, die natürlich bei beiden Operationen im Wundgebiet eintrat, die Knochenbildung oder Kalkimprägnation begünstigte, ist zweifellos, denn Bier und andere spritzen ja Blut bei schlecht heilenden Frakturen an der Frakturstelle ein, um dadurch Callusbildung

anzuregen. Auch bei unseren beiden Fällen war starke Hämatombildung eingetreten.

Als wichtigstes bei unserem Fall war festzuhalten, dass es durch Operation gelungen ist, in kurzer Zeit eine brauchbare Nearthrose zu schaffen.

Sicher verlohnte es sich der Mühe zu erforschen, wie dieser Prozess vor sich geht, um dann die gemachten Erfahrungen therapeutisch verwerten zu können. Denn wir haben eigentlich nur eine einzige Methode der palliativen Behandlung für irreponible Luxationen oder solche, die hartnäckig reluxieren, mit der wir einen ähnlichen Erfolg erzielen, wie hier durch die Pfannendachbildung erreicht ist, das ist die Transposition. Diese kam durch die Paci'sche und Schedesche Methode oft zustande und ist von Lorenz absichtlich als Heilverfahren eingeschlagen worden. Wir haben dabei dasselbe Prinzip der palliativen Therapie, das luxierte Bein stemmt sich gegen ein Widerlager, die Spina iliaca ant. inferior und beide Verfahren gestatten uns die Beinverkürzung durch Schuheinlagen auszugleichen. Denn da ein Widerlager vorhanden, ist nicht zu fürchten, dass der Gelenkkopf durch die Einlage sich höher am Becken hinaufschiebt, aus welchem Grunde Volkmann früher Schuheinlagen verwarf. Die Transposition hat den Nachteil, dass das Bein dabei in starker Aussenrotation steht, was bei einer Kappenbildung kaum oder garnicht der Fall zu sein braucht, ausserdem ist die Transposition nicht in allen Fällen ausführbar, da starke Kapselverwachsungen, besonders bei alten Fällen, sie unmöglich machen. Für solche Fälle kam bis jetzt nur die mechanische Palliativtherapie in Frage, mit der dauernden Notwendigkeit für den Patienten Schienenhülsenapparate, Beckengürtel, Korsetts, Perinealstützen usw.

zu tragen. Von den an früherer Stelle angegebenen Operationsmethoden nach König und Hüter wurde schon gesagt, dass sie nie ausgeführt oder sehr bald vom Autor selbst verworfen wurden. Die Nagelung nach Witzel, Karewsky, Gussenbauer, Bayer nennt Schanz eine „unnötige Komplizierung", Bade führt sie als „abschreckendes Beispiel" an. Die Méthode sclérogène von Lannelongue ist nach Hoffa erfolglos.

Es liegt hier noch nahe, den Einwand zu machen, warum die blutige Hoffa-Lorenz'sche Repositionsmethode nicht immer in solchen irreponiblen Fällen in Anwendung kommen kann. Aber in unseren Fällen geht aus der Krankengeschichte hervor, dass eine Reposition infolge der starken Kapselverwachsungen überhaupt unmöglich war, wenn man nicht die ganze Kapsel ablösen und das Gelenk so der wichtigsten Halteapparate hätte berauben wollen. Denn „es ist klar, dass nach der blutigen Kapselöffnung und Zerschneidung des einen oder anderen Verstärkungsbandes die Reluxation viel näher liegt, als man auf den ersten Blick glaubt" (Ludloff, Pathologie und Therapie der angeborenen Hüftluxationen, S. 101). Ludloff will zwar an dieser Stelle den Vorteil der unblutigen Reposition nach Lorenz darlegen, aber man kann diese Worte wohl auch auf Fälle anwenden, die für die blutige Reposition eine so starke Ablösung der Kapsel und Haltebänder erfordern, dass man den Halt des Gelenkes damit in Frage stellt und Reluxation des Gelenkes nicht wird verhindern können. Ausserdem hatte man vorne, der Eingriff war von der Vorderseite vorgenommen, nicht leicht den ganzen Eingriff in gleichem Sinn, wie bei Einschnitt von hinten durchführen können.

Es kommt hinzu, dass nach der blutigen Repositionsmethode mit Pfannenaushöhlung bisweilen Anky-

losen vorgekommen sind, die besonders unerwünscht sind bei doppelseitigem Leiden, da sie dann den Patienten hilflos mit seinen Beinen machen.

Also in all solchen Fällen, wo wir entweder nicht reponieren können wegen zu starker Kapselverwachsungen, oder, wo wir es nicht dürfen wegen der Gefahr der Ankylosierung, oder wo hartnäckig Reluxation erfolgt, wäre es wohl von Wert, wenn man ein Pfannendach bildete, um durch dieses Palliativverfahren dem Patienten eine gute Funktion des Beines wiederzugeben, ohne dass er sich lebenslänglich mit Halteapparaten behelfen muss, die neben der Unbequemlichkeit noch den Nachteil der Kostspieligkeit besitzen.

Literatur.

Aschoff, Pathologische Anatomie, Jena 1909.

Bade, Die angeborene Hüftgelenksverrenkung, 1907.

Calot, Die Behandlung der angeborenen Hüftgelenksluxationen.

Haudeck, M., Grundriss der orthopädischen Chirurgie, 1906.

Hessing und Hasslauer, Orthopädische Therapie, 1903.

Hoffa, A., Lehrbuch der orthopädischen Chirurgie, 1905.

Leser, Lehrbuch der speziellen Chirurgie, 1909.

Lorenz, Pathologie und Therapie der angeborenen Hüftgelenksverrenkungen, 1895.

Joachimsthal, Handbuch der orthopädischen Chirurgie, 1905—07.

Schanz, Zur blutigen Reposition der angeborenen Hüftgelenksluxationen. Zeitschrift für Chirurgie IV.

Lebenslauf.

Ich, Julius Thieme, evangelischer Konfession, bin geboren zu Zeitz am 8. Februar 1885 als Sohn des Kaufmanns und Kommerzienrats Hermann Thieme und seiner Frau Minna, geb. Oehmig-Weidlich, besuchte die Vorschule und das königl. Preussische Stiftsgymnasium zu Zeitz, das ich am 18. September 1906 mit dem Reifezeugnis verliess. W.-S. 1906/07 studierte ich in Leipzig, S.-S. 1907 in Freiburg, wo ich mein halbes Jahr beim 4. Badischen Infanterie-Regiment 113 mit der Waffe diente. W.-S. 1907/08 studierte ich in München. S.-S. 1908, W.-S. 1908/09, S.-S. 1909 und W.-S. 1909/10 studierte ich wieder in Freiburg, wo ich am 3. März 1910 das Physikum bestand. S.-S. 1910 studierte ich in Berlin. W.-S. 1910/11, S.-S. 1911, W.-S. 1911/12, S.-S. 1912 in Heidelberg, wo ich am 12. Dezember 1912 das Staatsexamen beendigte. Vorliegende Krankenfälle bekam ich von Herrn Prof. Wilms zur Bearbeitung.

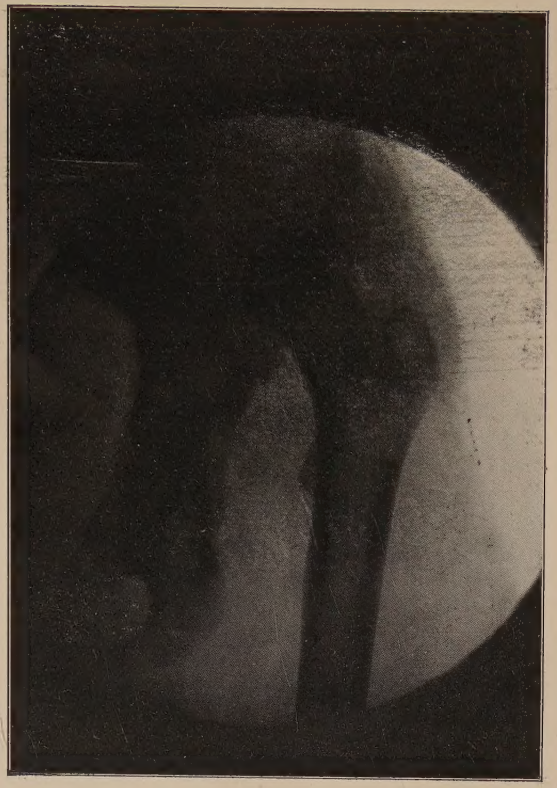

Fall I. Ludwina B., vor der Operation.

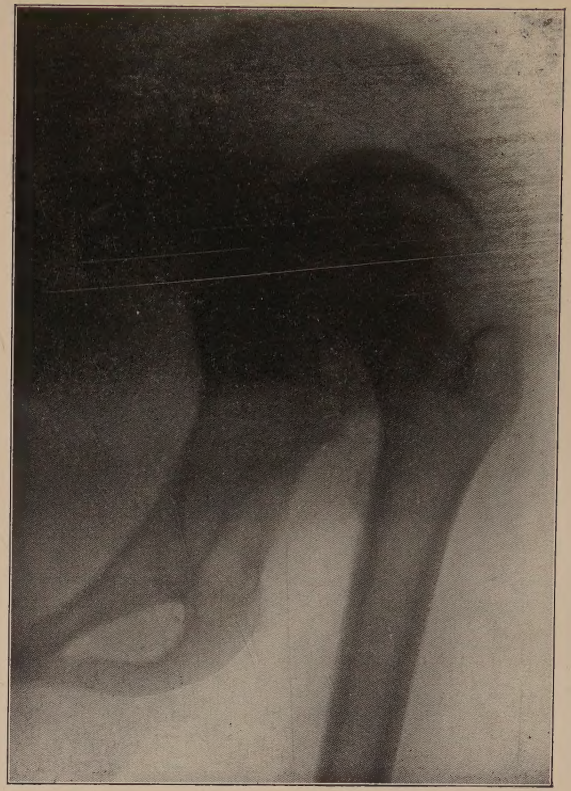

Fall I. Ludwina B., nach der Operation, starke Pfannendachbildung.

Fall II. Luise F., vor der Operation, Luxation beiderseits.

Fall II. Luise F., nach der Operation, rechts Kopf reponiert, links Pfannendachentwicklung.